Die Behandlung von haemorrhagischen Entzündungen der Harn- und Verdauungswege der Hunde mit Vitamin C.

*

Dissertation
zur Erlangung der Doktorwürde der Tierärztlichen Fakultät
der Ludwig-Maximilians-Universität
München.

Vorgelegt von
Ludwig Büchs
Tierarzt aus Brendlorenzen (Ufr.)

München 1938

Gedruckt in der Dissertationsdruckerei von Robert Kleinert, Quakenbrück.

Die Behandlung von haemorrhagischen Entzündungen der Harn- und Verdauungswege der Hunde mit Vitamin C.

*

Dissertation

zur Erlangung der Doktorwürde der Tierärztlichen Fakultät
der Ludwig-Maximilians-Universität
München.

Vorgelegt von

Ludwig Büchs

Tierarzt aus Brendlorenzen (Ufr.)

München 1938

Gedruckt in der Dissertationsdruckerei von Robert Kleinert, Quakenbrück.

Gedruckt mit Genehmigung der Tierärztlichen Fakultät
der Universität München.

Referent: Prof. Dr. J. Nörr.

R. UNIV.
BIBLIOTHEEK
LEIDEN

Geschichtlicher Ueberblick über Vitamin C.

Die Erforschung der Vitamine hat in den letzten Jahren gewaltige Fortschritte gemacht und zu oft unerwarteten Ergebnissen geführt. Neben der Neuentdeckung einer Reihe dieser Stoffe hat man vor allem mehr Kenntnis von den lebenswichtigen Aufgaben bekommen, die die Vitamine im Organismus für die Lebensvorgänge in jeder einzelnen Zelle wie für die Zusammenarbeit der Organe untereinander haben. Eine Entwicklung von unvergleichlicher Schnelligkeit hat besonders die heutige Kenntnis vom Vitamin C hinter sich.

Im Jahre 1928 gelang es dem ungarischen Forscher v. SZENT-GYÖRGYI aus Nebennieren und in Pflanzensäften einen kristallisierten Stoff von der Zusammensetzung $C_6H_8O_6$ zu isolieren, den er wegen seiner 6 Kohlenstoffatome zunächst „Hexuronsäure“ nannte. Als der Forscher (28) 1932 im Meerschweinchenversuch die antiskorbutische Wirkung der gefundenen Substanz feststellen konnte, war die Identität der Hexuronsäure oder „Ascorbinsäure“, wie sie auch genannt wurde, mit dem Vitamin C erwiesen. Die Klärung ihrer chemischen Struktur gelang bald, nachdem durch eine glückliche Entdeckung der an Vitamin C relativ reichen Paprikaschote genügend Material aus dieser C-Vitamin reichen Quelle analysiert werden konnte. Auf die Konstitutionsermittlung folgte schon 1934 durch REICHSTEIN in Zürich auch die Synthese. Seitdem wird die Großdarstellung des reinen Vitamin C aus Paprika vornehmlich durch die bekannte chemische Fabrik E. Merck in Darmstadt durchgeführt und unter dem Namen „Cebion“ in den Handel gebracht. Weitere Vitamin C-Präparate sind das Redoxon Hoffmann-La Roche und das Cantan der I. G. Farbenindustrie.

Chemie und Pharmakologie.

Die Ascorbinsäure ist als der innere Ester einer Säure, die sich von einem Zucker (Hexose) ableitet, aufzufassen:

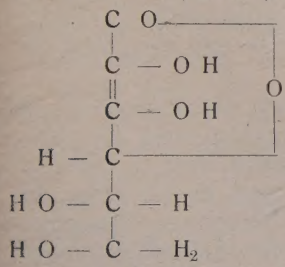

Enolform

1-Ascorbinsäure
(Vitamin C)

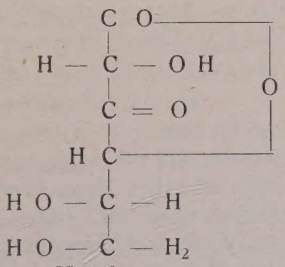

Ketoform

Sie stellt ein in Wasser sehr leicht lösliches, weißes Pulver dar. In ihrem chemischen Verhalten ist sie durch ein auffallend starkes Reduktionsvermögen ausgezeichnet: Sie verbindet sich leicht mit 2 OH-Gruppen aus 2 Molekülen Wasser, die an Stelle der Doppelbindung eintreten. Die dabei aus dem Wasser übrig bleibenden 2 H-Atome wirken stark reduzierend, und diese Eigenschaft ermöglicht die chemische Bestimmung der Ascorbinsäure durch die von TILLMANNS eingeführte Titrationsmethode, welche auf der Reduktion von Dichlorphenolindophenol beruht. Der sicherste Nachweis bleibt jedoch die biologische Prüfung am Meerschweinchen als Versuchstier, da bei der Titrationsmethode durch eventuell gleichzeitig vorhandene andere Reduktasen das Ergebnis beeinflußt werden kann. Das oxydierte Vitamin C, das noch seine Vitaminwirksamkeit besitzt, kann durch die Gewebe leicht zur ursprünglichen Form reduziert werden und bei Oxydationsprozessen katalytisch wirken. Diese Fähigkeit läßt eine bedeutende Funktion der Ascorbinsäure bei den einzelnen Lebensvorgängen in der Körperzelle vermuten (nach HEUPKE [11] und STEPP, KÜHNAU u. SCHROEDER [26]).

Eiweißspaltende Fermente wie Papain, Kathepsin und Arginase werden durch das Vitamin C aktiviert. Intravenös verabreicht erhöht es die Katalaseaktivität des Blutes und relativ große Mengen haben eine vorübergehende Senkung des Blutdrucks zur Folge. Wichtig für die Erklärung der später beschriebenen klinischen Beobachtungen über die Beeinflussung der Blutgerinnung erscheint der von KÜHNAU (zit. nach Boeger u. Martin [3]) angestellte Versuch, bei dem durch l-Ascorbinsäure in vitro bei ph $>$ 7.4 und Anwesenheit von Eisen als Katalysator die Gerinnung des Blutes beschleunigt wird. Kühnau hält diese Wirkung für eine Aktivierung des Thrombins durch die Ascorbinsäure. Von physiologischer Bedeutung ist wohl auch die Fähigkeit der Ascorbinsäure, verschiedene körpereigene Stoffe, wie z. B. das Adrenalin, Cholin und das Thyroxin in ihrer Aktivität zu steigern, wobei vor allem die Aktivierung des Adrenalins ins Auge fällt. Auch die beobachteten günstigen Einwirkungen des Vitamin C bei Störungen im Pigmentstoffwechsel lassen auf enge Beziehungen zwischen Nebenniere und Vitamin C schließen (nach STEPP, KÜHNAU u. SCHROEDER [26]). Als natürliches Zuckerderivat und als körpereigene Substanz wird Vitamin C selbst in sehr hohen Dosen per os und parenteral gut und ohne örtliche Reizwirkungen vertragen.

Unter den pflanzlichen Produkten findet sich das Vitamin C am reichlichsten in Zitronen, Apfelsinen, Paprikaschoten und den Kartoffeln. Im menschlichen und tierischen Organismus wird es vornehmlich in Leber, Milz, Niere, im Kammerwasser und in der Linse des Auges, ferner in einigen endokrinen Drüsen wie Nebenniere, Hypophyse und Corpus luteum gefunden. Merkwürdigerweise sind mit Ausnahme von Mensch, Affe und Meerschweinchen die Tiere nicht auf C-Vitamin-

zufuhr in der Nahrung angewiesen; sie haben offenbar die Fähigkeit, diesen lebensnotwendigen Stoff selbst im Körper zu bilden. Die Ausscheidung der über den täglichen Bedarf hinaus zugeführten Ascorbinsäure erfolgt durch die Nieren, wobei bei Luftzutritt das Vitamin im Harn bald der Zerstörung anheimfällt.

Klinische Anwendung des Vitamin C in der Humanmedizin.

Da der Skorbut schon lange als C-Avitaminose bekannt ist, setzten begreiflicherweise die therapeutischen Versuche mit dem gefundenen Vitamin zunächst bei dieser Mangelkrankheit und bei der sogenannten Möller-Barlow'schen Krankheit (Säuglingsskorbut) ein. In der Tat berichten alle Forscher einheitlich von ausgezeichneten Erfolgen und schlagartiger Besserung und Heilung in kurzer Zeit. So beschreibt BAUKE (1) einen schweren Fall von Skorbut mit deutlicher Besserung bereits am zweiten Tage, nachdem er zweimal täglich 50 mg Ascorbinsäure intravenös verabfolgt hatte. Die aufgetretenen schweren Blutungen wurden prompt zum Stillstand gebracht. BRUGSCH (6) hebt ebenfalls seine guten Erfahrungen bei der Behandlung des kindlichen Skorbuts mit Cebiontabletten hervor. Besonders ist in vielen Fällen die Ueberlegenheit der intravenös verabreichten Ascorbinsäure gegenüber der peroralen Zufuhr zu berücksichtigen, weil unter bestimmten Bedingungen das per os gegebene Vitamin C im Magen-Darmkanal nicht oder nur teilweise resorbiert wird: Bei subazider oder anazider Gastritis kann die Ascorbinsäure schnell ihre Vitamineigenschaft verlieren, oder ihre mangelhafte Resorption kann, wie STEPP (24) sagt, eine Folge der gesteigerten Dünndarmpassage bei der chronischen Gastro-Enteritis sein. Ferner haben STEPP u. SCHROEDER (27) erstmals darauf hingewiesen, daß das Vitamin C im Verdauungskanal durch bestimmte Darmbakterien, z. B. der Koligruppe und Paratyphus B besonders schnell zerstört werden kann.

Größere Bedeutung als beim offensichtlichen Skorbut, welcher heutzutage bei den Kulturvölkern nur noch in wenigen Fällen nachgewiesen wird, hat die C-Vitamintherapie bei der Verhütung und Heilung aller praeskorbutischen Zustände, die unter dem Begriff C-Hypovitaminose bekannt sind, erlangt. Im Vordergrund dieser Erscheinungen stehen beim Menschen Frühlingsmüdigkeit, Unlustgefühl und Blässe, Anfälligkeit für katarrhalische Infekte der Luftwege, des Darmkanals und der ableitenden Harnorgane, sowie gewisse kapilläre Blutungen. Abgesehen von ungenügender Zufuhr mit der Nahrung droht diese Verarmung des Körpers an Vitamin C nicht nur bei den verschiedenen Diätkuren (bei Ulcus, Fäulnis- und Gärungsdyspepsie), sondern auch bei manchen fieberhaften Erkrankungen wie Pneumonie, Cystitis,

Typhus und Tuberkulose, bei denen SCHROEDER (20) einen erhöhten Bedarf des Körpers an Ascorbinsäure feststellte.

Eine wesentliche Erweiterung hat das Indikationsgebiet des Vitamin C erlangt bei Blutungen und allen krankhaften Zuständen, bei denen eine ausgesprochene haemorrhagische Diathese im Vordergrund steht, ohne daß dabei eindeutig eine C-Avitaminose oder C-Hypovitaminose nachweisbar wäre. Bei der essentiellen Thrombopenie gelingt es bei fast völligem Fehlen der Blutplättchen im Blut, begleitet von schweren Haut- und Schleimhautblutungen, durch Injektion von täglich 100 bis 150 mg Ascorbinsäure und mehr die Blutungen in wenigen Tagen zum Stillstand zu bringen und wieder normale Thrombozytenwerte zu erreichen (nach BOEGER u. SCHROEDER [5]; STEPP [24]; SEDLACZEK [21] u. ENGELKES [8]). Außerordentlich günstig kann auch die Haemophilie beeinflußt werden. Die von BOEGER u. SCHROEDER [5] erstmalig beschriebenen guten Erfolge nach intravenöser Darreichung von allerdings hohen Dosen Ascorbinsäure bei der Behandlung dieser mit Recht so gefürchteten Bluterkrankheit konnten von verschiedener Seite des öfteren bestätigt werden. Sie stellten dabei eine Herabsetzung der Gerinnungszeit des Blutes von 6—10 Stunden auf weniger als 20 Minuten im Laufe ihrer Behandlung fest. Allerdings mußte das Mittel auf längere Dauer gegeben werden, sollte der Erfolg weiterhin anhalten.

Die bei haemorrhagischen Diathesen und den im Laufe des Skorbuts auftretenden schweren Blutungen mit Vitamin C erzielten Erfolge legten Versuche mit diesem Präparat auch bei anderen Blutungen, die offenbar nichts mit C-Vitaminmangel zu tun haben, nahe. In der Tat hat dabei die Verabreichung von Ascorbinsäure sich erfolgreich erwiesen bei Nierenblutungen (4) und Magenblutungen gemäß Veröffentlichungen von UMBER (29) und SEYDERHELM (22). SCHROEDER und WIDMANN (17) wandten Vitamin C erfolgreich bei Blasenblutungen an. Nicht minder günstig lauten die Ergebnisse, die HETÉNYI (10) bei Blutungen infolge Colitis ulcerosa sah: Durch tägliche Zufuhr von 150 mg Ascorbinsäure intravenös ohne jegliche andere Therapie hörten die Blutungen schon am vierten Tage auf. Auch die Stuhlentleerungen nahmen an Zahl ab und die Faeces nahmen leicht geformte Konsistenz an. HASSELBACH (9) und SEDLACZEK (21) urteilen günstig über Vitamin C bei tuberkulösen Lungenblutungen, bei Bluthusten und Epistaxis, bei welchen Krankheiten prompte Stillung der kapillären Blutungen eintrat. Besondere Beachtung verdienen die Ausführungen von VOGT (30) und JUNGHANS (13), die bedeutsame Erfahrungen mit dem Haemostyptikum Cebion bei ursächlich verschiedenen Genitalblutungen machten. In diesem Sinne berichtet VOGT (30) von wegen ihrer Hartnäckigkeit besonders gefürchteten juvenilen Blutungen, die auf tägliche intravenöse Dosen von 200—300 mg Ascorbinsäure günstig ansprachen. Versager sollen aber mitunter vorkommen, ohne daß

eine zufriedenstellende Erklärung hierfür gegeben werden kann. Gleichzeitig würde die bestehende Anaemie gebessert. SCHULZE (18) gab Vitamin C erfolgreich an Hunde bei Darmblutungen im Verlaufe der Staupe.

Zahlreiche Versuche verschiedener Forscher über den Wirkungsmechanismus des Vitamin C bei den genannten von Blutungen begleiteten Krankheiten haben noch keine eindeutige Erklärung erbracht. Bestätigt wird allgemein die starke Vermehrung der Thrombozyten namentlich bei den Krankheiten, die durch eine pathologische Verminderung der Blutplättchen charakterisiert sind. Durch die Feststellung von STEPP (24), BOEGER und SCHROEDER (5) und BOEGER und MARTIN (3), daß in vielen Fällen schon vor der Vermehrung der Blutplättchen die schweren Blutungen zum Stillstand gekommen sind, verliert die ursprüngliche Ansicht, den durch Vitamin C erzielten Erfolg in erster Linie dem starken Blutplättchenanstieg zuzuschreiben, an Bedeutung. BOEGER und SCHROEDER (5) führen die durch Ascorbinsäure festgestellte Beschleunigung der Blutgerinnung teils auf die zuerst von ihnen gefundene Vermehrung des Serumalbumins zurück, zum Teil sind sie von einer Gefäßwirkung im Sinne einer Abdichtung der Kapillarwände überzeugt. In seinen „Untersuchungen über die Widerstandsfähigkeit der Kapillaren“ stellte SCHULTZER (19) im Experiment Abnahme der Festigkeit der Kapillarwände fest bei Patienten mit gastrointestinaler Diät; die Abdichtung der Kapillarwände gestaltete sich unter geeigneter C-Vitaminzufuhr wieder zur Norm. Auch auf die Thrombinbildungsgeschwindigkeit hat nach SCHROEDER (2) das Vitamin C einen fördernden Einfluß. Bezüglich der Beschleunigung der Blutgerinnung ist noch auf die Feststellung von COTTI und LARIZZA (7) in Pavia hinzuweisen, die der Senkung des Antithrombins, neben einer gewissen Neigung zum Anstieg beim Fibrinogen, einige Bedeutung beimessen.

In diesen mannigfachen Wirkungsmöglichkeiten sahen STEPP, KÜHNAU und SCHROEDER (27) neben den spezifischen antiskorbutischen Eigenschaften der Ascorbinsäure die Fähigkeit über ihre Bedeutung als Vitamin hinaus als „Heilstoff“ diese neuen und gewiß unerwarteten Heilwirkungen hervorzurufen.

Um das Anwendungsgebiet der Ascorbinsäure vollends zu erschöpfen, sei noch auf die günstigen Ergebnisse nach zusätzlicher Verabreichung von Cebion verwiesen bei Behandlung der Anämien, die durch Leberpräparate beziehungsweise Eisen mit gleichzeitiger Gabe von Vitamin C sich sichtbar besserten hinsichtlich einer günstigen Einwirkung auf das Blutbild (KREITMAIR [14]). Eine Bestätigung finden diese Beobachtungen durch die diesbezüglichen Ausführungen von SEYDERHELM und GREBE (21) sowie BOEGER und MARTIN (3). Interessante Beobachtungen wurden ferner bei Hyperpigmentierungen gemacht. So berichtet HOFF (12) über krankhafte Hyperpigmentierun-

gen der äußeren Haut bei chronischen Magen-Darmkrankheiten, die nach mehrmaliger Cebiondarreichung eine deutliche Abnahme der Dunkelfärbung erkennen ließen. Aehnliche Erfolge berichtet LANDSIEDL (15) bei den Hyperpigmentierungen Addison-Kranker: Pigmentflecke im Gesicht, die schon 1—2 Jahre bestanden, hellten sich durch innerliche Gaben von Ascorbinsäure so auf, daß die erzielten Erfolge zu großen Hoffnungen berechtigen. SCHADE (29) machte in seinen Versuchen die Beobachtung, daß durch Bestrahlung der menschlichen Haut mit Höhensonne bei gleichzeitig 10tägiger Verabreichung von Vitamin C eine viel geringere Pigmentbildung eintrat.

Im Hinblick auf die günstigen Erfahrungen, die in der Humanmedizin mit Ascorbinsäure sowohl bei skorbutischen Blutungen wie auch bei allen Formen von haemorrhagischen Diathesen und solchen Blutungen erzielt wurden, die sicherlich nicht als Folge von Vitamin C-Mangel anzusehen sind, hat mich Herr Prof. Dr. Nörr, Vorstand der Medizinischen Tierklinik in München, mit der Aufgabe betraut, Versuche über die Wirkung dieses Präparates bei inneren Blutungen der Hunde anzustellen. Ich verwendete hierzu das Präparat „CEBION" der bekannten Firma E. Merck, das die reine Ascorbinsäure, die gleichbedeutend mit Vitamin C ist, in neutralisierter Form enthält und in Ampullen zu 0,05 g : 1 ccm, 0,1 g : 2 ccm und zu 0,5 g : 5 ccm (Cebion forte) hergestellt wird. Daneben kommen Tabletten zu 0,05 g wirksame Substanz in den Handel.

Zur Behandlung kamen in der Hauptsache Hunde, die mit blutigen Durchfällen behaftet waren, außerdem mehrere mit haemorrhagischer Entzündung der Harnwege. Die Applikation des Vitamin C erfolgte vornehmlich subcutan, öfters auch intramuskulär mit demselben Erfolg. In zwei Fällen wurden Cebiontabletten peroral gegeben.

Patienten, die außerdem noch mit anderen Krankheiten, bei denen ich mich im Bericht mit der Diagnose im wesentlichen begnügte, behaftet waren, wurden mit den in der Klinik bewährten symptomatischen und spezifischen Mitteln behandelt.

Fall 1.

Dackel, kurzhaarig, braun, ml., 6 Jahre alt, Tgb.-Nr. 124.

Vorbericht: Hat blutigen Kot abgesetzt.

Klin. Befund: T. 38.7, P. 95, A. 24.

Der Patient ist matt und zittert leicht. Ernährungszustand ist gut. Die Lidbindehäute erscheinen etwas blaß. Appetit mittelmäßig, Foetor ex ore. Druck auf die Nierengegend wird leicht schmerzhaft empfunden. Kot ist dünnbreiig und ganz blutig. Harn braunrot, trüb, sauer, spez. Gew. 1021, Eiweiß mittel, wenig Galle; Benzidinprobe stark positiv. Mikroskopischer Befund: Viel Erythrozyten und Nierenzellen.

Diagnose: Gastro-Enteritis haemorrhagica, Nephritis acuta.

Therapie: Patient bekam zunächst 2.0 Cebion subcutan, an den beiden nächsten Tagen je 1.0 Cebion subcutan. Am vierten Tag war der Harn gold-

gelb, die Benzidinprobe ergab noch Blut in Spuren. Kot war gelbbraun und geformt. Das Tier war munter und konnte dem Besitzer übergeben werden.

Fall 2.

Deutscher Schäferhund, schwarzgelb, ml., 4 Jahre alt, Tgb.-Nr. 185.
Vorbericht: Hatte schon öfter blutigen Harn.
Klin. Befund: T. 38.0, P. 90, A. 26.
Allgemeineindruck und Nährzustand sind gut, ebenso der Appetit. Die Lidbindehäute sind blaßrosa, der Gang etwas steif. Der Harn ist braunrot, trüb, sauer, enthält viel Eiweiß und Blut. Mikroskopischer Befund: Viel rote Blutkörperchen, mäßig Nierenzellen und Plattenepithelien.
Diagnose: Nephritis haemorrhagica.
Therapie: Patient bekam drei Tage lang je 2.0 Cebion subcutan, in den nächsten beiden Tagen je 1.0 Cebion subcutan. Am 6. Tag war der Harn goldgelb, Eiweiß mittel, mäßig Blutbestandteile. Hund bekam 1.0 Cebion subcutan. Am nächsten Tag war der Harn strohgelb, enthielt viel Eiweiß, die Benzidinprobe war schwach positiv; ohne Behandlung. In den folgenden drei Tagen war der Harn immer braunrot, Gehalt an Eiweiß und Blut deutlich, täglich 1.0 Cebion subcutan. Allgemeines Befinden des Tieres unverändert gut. Am 11., 12. und 13. Behandlungstag hatte der Harn goldgelbe Farbe, Eiweiß mittel, Blutnachweis zuerst wenig, dann nur noch in Spuren, täglich 1.0 Cebion subcutan mit einer Unterbrechung. In den restlichen 5 Tagen war der Harn strohgelb, Eiweißgehalt weiterhin mittel, Benzidinprobe bis zum vorletzten Tag in Spuren positiv, an den beiden letzten Tagen negativ. In dieser Zeit wurden insgesamt 3mal 1.0 Cebion subcutan gegeben.

Fall 3.

Wachtelhund, braunweiß, wbl., 10 Jahre alt, Tgb.-Nr. 289.
Vorbericht: Hat blutigen Durchfall, keinen Appetit.
Klin. Befund: T. 38.2, P. 154, A. 26.
Patient ist wenig munter und zittert. Ernährungszustand gut, die Schleimhäute sind blaßrosa. Es ist Appetit nur auf etwas Fleisch vorhanden. Kot ist blutig und dickbreiig. Im Harn befindet sich ziemlich viel Eiweiß.
Diagnose: Gastro-Enteritis haemorrhagica, Nephritis chronica.
Therapie: Am ersten Tag erhielt der Patient 1.0 Cebion subcutan, tags darauf war der Kot dunkelbraun, Appetit besser, dieselbe Behandlung. Am dritten Tag war das Allgemeinbefinden unverändert, der Kot hellgelb und leicht geformt. Patient wurde gesund entlassen.

Fall 4.

Deutscher Schäferhund, grau, ml., 3 Jahre alt, Tgb.-Nr. 254.
Vorbericht: Mattigkeit, kein Appetit.
Vorbehandlung: Wurde seit drei Tagen mit Hexamethylentetramin behandelt.
Klin. Befund: T. 38.0, P. 140, A. 18.
Der Patient macht einen schlechten Eindruck. Nährzustand ist sehr schlecht, die Konjunktiven etwas verwaschen rot. Der Appetit ist her-

abgesetzt, es besteht großes Durstgefühl. Das Tier leidet an blutigem Durchfall. Harnbefund: Sauer, enthält viel Eiweiß.

Diagnose: Gastro-Enteritis haemorrhagica, Nephritis acuta, Struma.

Therapie: Patient bekam täglich 1.0 Cebion subcutan. Am nächsten Tag war der Kot nur geringgradig mit Blut durchsetzt, das Tier war sehr entkräftet und matt. Am dritten Tag Kot braungelb und dickbreiig; nun wurde Tannoform gegeben. Am nächsten Tag Exitus letalis.

Fall 5.

Brauner Rehpinscher, ml., 10 Jahre alt, Tgb.-Nr. 238.

Vorbericht: Hat seit gestern blutigen Durchfall; wenig Appetit.

Klin. Befund: T. 38.6, P. 150, A. 24.

Der Allgemeineindruck ist lebhaft, mittelmäßiger Nährzustand, Lidbindehäute blaßrosa. Patient hat nur wenig Appetit. Es besteht blutiger Durchfall. Die Harnuntersuchung ergibt Galle in Spuren, Eiweißnachweis negativ.

Diagnose: Stomatitis, Gastro-Enteritis haemorrhagica.

Therapie: Zunächst wurden 2 ccm Cebion subcutan gegeben und Mundspülung mit 0.2 % Rivanollösung vorgenommen. Am nächsten Tag war der Kot dunkelbraun, dünnbreiig; Patient erhielt 1.0 Cebion subcutan. Am dritten Tag war der Kot braungelb und dickbreiig. Keine weitere Behandlung mehr nötig.

Fall 6.

Chow-Chow, rotgelb, wbl., 18 Monate alt, Tgb.-Nr. 341.

Vorbericht: Hat blutigen Durchfall.

Klin. Befund: T. 39.5, P. 110, A. 24.

Das Allgemeinbefinden ist ziemlich beeinträchtigt, der Ernährungszustand ist mittelmäßig, die Schleimhäute sind schwach gerötet. Patient hat nur mäßigen Appetit. Der Stuhl ist blutig, dünnbreiig.

Diagnose: Gastro-Enteritis haemorrhagica.

Therapie: Täglich wurde 1.0 Cebion intramuskulär verabfolgt. Am dritten Tag waren die Faezes gelbbraun und leicht geformt, dieselbe Beschaffenheit auch in den folgenden Tagen. Das Tier wurde nicht mehr weiter behandelt.

Fall 7.

Spaniel, braunweiß, wbl., 9 Jahre alt, Tgb.-Nr. 334.

Vorbericht: Hat starken Husten.

Klin. Befund: T. 39.6, P. 120, A. 20.

Der Hund macht einen benommenen Eindruck. Der Gang ist müde, Nährzustand zu fett. Konjunktiven sind etwas gerötet. Das Tier hustet oft, sein Appetit ist mittelmäßig. Es besteht blutiger Durchfall. Im Harn wird mittelmäßiger Gehalt an Eiweiß nachgewiesen.

Diagnose: Bronchitis, Gastro-Enteritis haemorrhagica, Nephritis.

Therapie: Nach einmaliger Gabe von 2.0 Cebion subcutan war der Kot in den nächsten Tagen blutfrei. Der teils krampfhafte Husten besserte sich nur langsam bis zur Entlassung des Patienten.

Fall 8.

Deutscher Schäferhund, schwarzgelb, ml., 6 Jahre alt, Tgb.-Nr. 4791.
Vorbericht: Kratzt sich am ganzen Körper, hat wunde Stellen.
Klin. Befund: Patient ist lebhaft, sein Ernährungszustand ist gut, die Lidbindehäute sind blaßrosa. Der Appetit ist mittelmäßig. Das Tier hat viel Durst. Die Haut ist erhöht empfindlich und zeigt mehrere gerötete Stellen. Der Kot ist blutig, dünnbreiig. Harn trüb, mit sehr viel Eiweiß. Mikroskop. Befund: Nierenzellen und Tripelphosphat.
Diagnose: Pruritus, Gastro-Enteritis haemorrhagica, Nephritis, Cystitis.
Therapie: Patient erhielt an zwei Tagen je drei Tabletten Cebion zu 50 mg Ascorbinsäure per os. Vom dritten Tag ab hatte der Kot normale Farbe und dickbreiige Form. Der Patient wurde geheilt entlassen.

Fall 9.

Doggenbastard, schwarz, ml., 20 Monate alt, Tgb.-Nr. 450.
Vorbericht: Wurde poliklinisch wegen Nephritis und Bronchitis vorbehandelt; neuerdings Schwäche der Nachhand.
Klin. Befund: T. 39.0, P. 110, A. 28.
Das Allgemeinbefinden ist etwas benommen, der Ernährungszustand mittel bis gut, die Schleimhäute etwas blaß. Wenig Appetit auf rohes Fleisch. Der Kot ist dickbreiig und mit Blut durchsetzt. Im Harn mäßig Eiweiß, wenig Nierenzellen.
Diagnose: Gastro-Enteritis haemorrhagica, Nephritis chronica.
Therapie: Nach einmaliger Gabe von 2.0 Cebion subcutan blieb der Kot vom zweiten Tag ab blutfrei und war leicht geformt. Der Appetit besserte sich.

Fall 10.

Dachshund, kurzhaarig, schwarzgelb, ml., 5 Jahre alt, Tgb.-Nr. 443.
Vorbericht: Muß erbrechen, hat blutigen Durchfall.
Klin. Befund: T. 38.7, P. 130, A. 24.
Der Allgemeinzustand ist etwas gedrückt, Nährzustand gut, die Lidbindehäute sind blaßrosa. Erbrechen wurde nicht beobachtet. Der Appetit ist mittelmäßig. Es besteht blutiger Durchfall. Im Harn sind Spuren von Eiweiß und Galle.
Diagnose: Gastro-Enteritis haemorrhagica.
Therapie: Patient bekam täglich subcutan 1.0 Cebion verabreicht. Am zweiten Tag war der Kot dunkelbraun, tags darauf von gelbbrauner Farbe. Das Tier konnte dem Besitzer als geheilt übergeben werden.

Fall 11.

Deutsche Dogge, getigert, ml., 5 Jahre alt, Tgb.-Nr. 692.
Vorbericht: Setzt blutigen Urin ab; Mattigkeit.
Klin. Befund: T. 40.0, P. 120, A. 28.
Patient macht einen sehr matten und schwachen Eindruck. Der Nährzustand ist mittelmäßig, Appetit fehlt ganz. Die Konjunktiven sind schmutzig rot. Der Harn ist schwarzrot, undurchsichtig, alkalisch und enthält sehr viel Eiweiß und blutige Bestandteile. Mikr. Befund: Tripelphosphat und Nierenzellen.

Diagnose: Nephritis haemorrhagica, Cystitis, Struma.

Therapie: Patient bekam täglich 1.0 Cebion subcutan. Der Harn blieb in diesen Tagen unverändert rot. Das Fieber ging langsam auf 39.3 zurück. Das Allgemeinbefinden verschlechterte sich zusehends. Am vierten Tag starb das Tier.

Sektionsbefund: Strumakarzinom mit Metastasen in der Lunge, beiderseitige Herzdilatation, Prostatahypertrophie, Dilatation der Harnblase mit Blutungen, beginnende Hydronephrose, anaemische Niereninfarkte.

Fall 12.

Rottweiler, ml., etwa 3 Jahre alt, Tgb.-Nr. 662.

Vorbericht: Hat Blut im Harn.

Klin. Befund: T. 38.9, P. 100, A. 22.
Das Tier ist munter, sein Ernährungszustand ist gut, Lidbindehäute blaßrosarot. Patient frißt nur wenig. Der Harn ist dunkelbraunrot, trüb, alkalisch, enthält sehr viel Eiweiß und Blutbestandteile. Mikroskopischer Befund: Verfettete Nierenzellen, Erythrozyten in großer Menge.

Diagnose: Nephritis haemorrhagica, Prostatahyperthrophie.

Therapie: Täglich wurde 1.0 Cebion intramuskulär eingespritzt. Am zweiten Tag war der Harn braungelb und reagierte bei der Benzidinprobe mittelgradig positiv. An den beiden nächsten Tagen war der Urin fleischwasserfarben. Die Behandlung konnte nicht zu Ende geführt werden, da am vierten Tage das Tier vorzeitig vom Besitzer nach kurzer Besserung abgeholt wurde.

Fall 13.

Dachshund, langhaarig, schwarz, ml., 2 Jahre alt.

Vorbericht: Seit zwei Tagen besteht blutiger Durchfall.

Klin. Befund: T. 38.9, P. 110, A. 28.
Allgemeinbefinden und Nährzustand sind befriedigend. Lidbindehäute sind blaßrosa. Appetit angeblich gut. Patient zittert leicht und hat blutigen Durchfall.

Diagnose: Gastro-Enteritis haemorrhagica.

Therapie: Es wurden täglich per os 2 Tabletten Cebion zu je 0.05 g wirksame Substanz gegeben. Patient wurde in der Poliklinik vorgestellt. Nach Angaben des Besitzers war im Kot am dritten Tag kein Blut mehr. Der Stuhl war gelbbraun und dickbreiig.

Fall 14.

Dachshund, kurzhaarig, schwarz, wbl., 3½ Jahre alt, Tgb.-Nr. 1152.

Vorbericht: Ist matt; hat blutigen Durchfall.

Klin. Befund: T. 37.2, P. 120, A. 22.
Der Hund liegt apathisch im Zwinger. Sein Nährzustand ist mittelmäßig, die Konjunktiven sind leicht gelb verfärbt. Die Atmung ist auffallend tief. Appetit ist schlecht, foetor ex ore. Der Kot ist blutig und ganz dünnflüssig. Im Harn Eiweiß mittelmäßig, Galle in Spuren.

Diagnose: Gastro-Enteritis haemorrhagica, Nephritis.

Therapie: Das Tier bekam neben Targesin 2.0 Cebion subcutan. Am nächsten Tag war der Kot leicht mit Blut durchsetzt, abends starb der Patient. Die Körpertemperatur war auf 33.2 gefallen!

Sektionsbefund: Magen mit Blut gefüllt, Darmkanal frei von blutigem Inhalt, Nephritis.

Fall 15.

Schäferhundbastard, schwarzgelb, ml., 3 Jahre alt, Tgb.-Nr. 1168.

Vorbericht: Hautausschlag; hatte früher einmal Hämaturie.

Klin. Befund: T. 39.6, P. 120, A. 28.

Patient macht einen munteren Eindruck und befindet sich in mittelmäßigem Nährzustand. Die Konjunktiven sind blaßrosa. Appetit mittel, an der Unterbrust starkes Oedem. Harn dunkelrot mit schleimigen Bestandteilen, alkalisch, spez. Gew. 1016, sehr viel Eiweiß und Blut, Galle in Spuren.

Diagnose: Nephritis haemorrhagica, Anasarka, Ekzema dorsi.

Therapie: Am ersten und zweiten Tag wurden je 2,0 Cebion subcutan verabreicht. Am zweiten Tag hatte der Harn orangerote Farbe. Die Temperatur ging auf 38.4 zurück. Da Patient schon am gleichen Tag abgeholt wurde, hatte ich erst drei Tage später Gelegenheit, den Harn nochmals zu untersuchen. Dabei war die Benzidinprobe negativ, der Eiweißgehalt war noch mittel.

Fall 16.

Schnauzer, pfeffer- und salzfarben, ml., 2 Jahre alt, Tgb.-Nr. 1173.

Vorbericht: Wurde mit Verdacht auf Vergiftung eingeliefert.

Klin. Befund: T. 37.6, P. 140, A. 18.

Patient liegt teilnahmslos und matt im Zwinger. Sein Ernährungszustand ist gut, die Konjunktiven sind schmutzig rot. Die Haut ist wenig elastisch. Das Tier nimmt keine Nahrung zu sich. Der Kot ist stark blutig und dünnbreiig.

Diagnose: Gastro-Enteritis haemorrhagica.

Therapie: Am ersten Tag wurden Adsorgan und 2.0 Cebion subcutan verabreicht. An den folgenden zwei Tagen wurde der weiterhin blutige Kot mit je 2.0 Cebion behandelt. Allgemeinzustand und Appetit besserten sich, die Atmung war ruhig und tief. Am vierten Tag hatte der Kot normale Farbe und Beschaffenheit. Das Tier wurde gesund dem Besitzer übergeben.

Fall 17.

Foxterrier, dreifarbig, ml., 3½ Jahre alt, Tgb.-Nr. 1170.

Vorbericht: Große Mattigkeit.

Klin. Befund: T. 39.2, P. 102, A. 24.

Patient zeigt mattes Benehmen, der Nährzustand ist gut, die Konjunktiven sind zu blaß. Man findet Geschwüre an der Backenschleimhaut. Uebler Mundgeruch. Die Tonsillen sind gerötet und geschwollen. Der Appetit ist schlecht; es besteht blutiger Durchfall.

Diagnose: Stomatitis ulcerosa, Tonsillitis, Gastro-Enteritis haemorrhagica (Stuttgarter Hundeseuche).

Therapie: Der blutige Durchfall wurde anfangs täglich mit 2.0 Cebion subcutan behandelt. Am vierten Tag schien der Kot fast blutfrei. Nun wurde drei Tage lang 1.0 Cebion subcutan bzw. intramuskulär gegeben; der blutige Durchfall bestand weiter. Am siebten und achten Tag wurden je 2 ccm Cebion gegeben, daneben einige Tropfen Opium peroral. Es bestand noch blutiger Durchfall, am gleichen Tag ist das Tier gestorben.

Fall 18.

Foxterrier, dreifarbig, wbl., 6 Monate alt, Tgb.-Nr. 1186.
Vorbericht: Hat Blut im Kot.
Klin. Befund: T. 38.8, P. 170, A. 36.
Der Allgemeinzustand ist mäßig, der Nährzustand mittel, die Schleimhäute sind verwaschen rot. Das Tier hat häufig Hustenreiz, die Atmung ist etwas erhöht. Die Tonsillen sind vergrößert und gerötet. Der Hund nimmt keine Nahrung zu sich. Der Stuhl ist blutig und schleimig.
Diagnose: Gastro-Enteritis haemorrhagica, Pharyngitis, Tonsillitis.
Therapie: Nach einmaliger Verabreichung von 1.0 Cebion intramuskulär war der Kot am nächsten Tage frei von blutigen Bestandteilen und leicht geformt.

Fall 19.

Schäferhundbastard, ml., 4 Jahre alt, Tgb.-Nr. 1168.
Vorbericht: Hat blutigen Durchfall.
Klin. Befund: T. 38.1, P. 124, A. 22.
Patient macht einen schwerkranken Eindruck. Der Nährzustand ist schlecht, die Lidbindehäute erscheinen schmutzig rot. Das Tier nimmt überhaupt keine Nahrung auf. An der Mundschleimhaut finden sich Geschwüre; es besteht übler Mundgeruch; die Mandeln sind entzündet. Der Kot besteht aus Schleim und viel Blut.
Diagnose: Stuttgarter Hundeseuche (Gastro-Enteritis haemorrhagica, Stomatitis ulcerosa, Tonsillitis).
Therapie: Am ersten Tag bekam das Tier einen Eßlöffel voll Targesin und 1 ccm Cebion intramuskulär. Tags darauf hatte der Stuhl dieselbe Beschaffenheit, das Tier bekam ebenso wie an den nächsten Tagen 1.0 Cebion intramuskulär. Am dritten Tag enthielt der Kot nur wenig Blut, am nächsten Tag waren die Faezes frei von Blut. Der Allgemeinzustand verschlechterte sich aber immer mehr und am vierten Tag starb das Tier.

Fall 20.

Deutscher Schäferhund, ml., 4½ Jahre alt, Tgb.-Nr. 1212.
Vorbericht: Leidet seit drei Tagen an blutigem Durchfall.
Klin. Befund: T. 39.3, P. 108, A. 22.
Der Allgemeinzustand des Patienten ist zufriedenstellend, der Nährzustand ist gut, die Schleimhäute sind blaßrosarot. Der Hund hat mittleren Appetit. Kot ist stark blutig und dünnbreiig. Der Harn enthält geringe Mengen Eiweiß.
Diagnose: Gastro-Enteritis haemorrhagica, Nephritis chronica.
Therapie: Dem Patienten wurden an zwei Tagen je 2.0 Cebion intramuskulär verabreicht. Am dritten Tage war der Stuhl dunkelgelb, die Temperatur ging auf 37.8 zurück. Das Tier konnte geheilt entlassen werden.

Fall 22.

Schnauzer, pfeffer- und salzfarben, wbl., 10 Jahre alt, Tgb.-Nr. 1231.
Vorbericht: Hund ist seit Tagen sehr matt.
Klin. Befund: T. 39.6, P. 150, A. 26.
Das Allgemeinbefinden des Hundes liegt sehr darnieder, Ernährungszustand ist zwischen mittel und gut zu erachten. Die Lidbindehäute sind leicht gelb verfärbt. Der Appetit ist schlecht, es besteht unangenehmer Mundgeruch. Als Kot ergibt sich blutiger Durchfall.
Diagnose: Stuttgarter Hundeseuche (Gastro-Enteritis haemorrhagica).
Therapie: Der Hund bekam täglich intramuskulär 2.0 Cebion. Der blutige Durchfall konnte nicht beseitigt werden, da der Patient schon am vierten Behandlungstage starb, die Behandlung also nicht zu Ende geführt werden konnte.

Fall 23.

Foxterrier, rauhhaarig, weiß-schwarz, ml., 6 Mon. alt, Tgb.-Nr. 1495.
Vorbericht: Wurde von der Chirurgischen Klinik überwiesen.
Klin. Befund: T. 38.5, P. 120, A. 18.
Das Tier zeigt sich munter und ist in mittelmäßigem Ernährungszustand. Die Schleimhäute sind leicht gerötet, der Gang ist etwas gestört. Der Appetit ist mittel bis gut. Es besteht blutiger Durchfall.
Diagnose: Gastro-Enteritis haemorrhagica, Rachitis, Gonitis.
Therapie: Am ersten Tage wurden 1.0 Cebion subcutan und abends noch eine Tablette Cebion per os gegeben. Am nächsten Tage waren die Faezes etwas weniger blutig, der Hund erhielt nun 1.0 Cebion subcutan. Am dritten Tag wurde das Tier bei normaler Kotbeschaffenheit nicht mehr behandelt.

Fall 24.

Deutscher Schäferhund, ml., 2½ Jahre alt, Tgb.-Nr. 1598.
Vorbericht: Wegen blutigen Durchfalles von der Chirurgischen Klinik überwiesen worden.
Klin. Befund: T. 38.4, P. 104, A. 28.
Patient ist munter, sein Ernährungszustand ist gut, die Lidbindehäute sind blaßrosarot. Der Appetit ist wenig unterdrückt. Der Stuhl hat blutige, dickbreiige Beschaffenheit. Im Harn werden Spuren von Eiweiß nachgewiesen.
Diagnose: Gastro-Enteritis haemorrhagica.
Therapie: Schon nach einmaliger Gabe von 1.0 Cebion subcutan war der Kot andern Tags frei von jeglichen Blutbestandteilen.

Fall 25.

Spaniel, braunweiß, ml., 6 Jahre alt, Tgb.-Nr. 1617.
Vorbericht: Hat blutigen Kot und Brechdurchfall.
Klin. Befund: T. 38.4, P. 124, A. 20.
Das Allgemeinbefinden des Hundes ist wenig gestört, sein Nährzustand ist reichlich mastig, die Schleimhäute sind blaßrosarot. Nahrungsaufnahme ist gut, Erbrechen wurde nicht gesehen. Der Kot zeigt sich als blutiger Durchfall.
Diagnose: Gastro-Enteritis haemorrhagica.

Therapie: Zweimalige Gaben von je 1.0 Cebion, innerhalb von zwei Tagen intramuskulär verabreicht, genügten um die Blutung im Verdauungskanal zu stillen. Auch in den nächsten Tagen behielt der Kot seine normale Farbe und Beschaffenheit bei.

Fall 26.

Dachshund, kurzhaarig, braun, wbl., 14 Jahre alt, Tgb.-Nr. 729.

Vorbericht: Hat Atembeschwerden, seit einigen Tagen blutigen Nasenausfluß, Schnupfen.

Vorbehandlung: Seit mehreren Tagen in der Klinik Nasenspülungen mit Adstringentien, ferner Clauden subcutan.

Klin. Befund: T. 38.5, P. 134, A. 18.

Allgemeinbefinden ist mittelmäßig. Der Ernährungszustand ist sehr gut, die Lidbindehäute sind schmutzig rot. Man hört stark schnarchende Atemgeräusche. Das Tier wird von lang anhaltendem Brechreiz gequält. Die Nasenöffnungen sind durch blutig-serösen Nasenausfluß verklebt. Der Appetit läßt zu wünschen übrig. Harn trüb, sauer, mäßig Eiweiß.

Diagnose: Rhinitis haemorrhagica, Bronchitis chronica, Nephritis.

Therapie: Patient bekam am ersten Tag 2.0 Cebion subcutan, hernach bis zur Entlassung am 5. Tage täglich 1.0 Cebion subcutan. Am letzten Tag war der Nasenausfluß serös, schleimig; der Hund konnte dem Besitzer übergeben werden.

Fall 27.

Foxterrier, dreifarbig, ml., 3 Jahre alt, Tgb.-Nr. 848.

Vorbericht: Poliklinisch auf Pharyngitis und Tonsillitis vorbehandelt. Seit einem Tag besteht blutiger Durchfall.

Klin. Befund: T. 38.4, P. 120, A. 22.

Das Tier macht einen benommenen Eindruck, ist in mittelmäßigem Ernährungszustand, die Konjunktiven sind wenig gerötet. Am Hals ältere Bißwunde. Appetit ist schlecht. Patient hat blutigen Durchfall. Der Harn ist trüb und enthält etwas Eiweiß; Galle kann deutlich nachgewiesen werden.

Diagnose: Gastro-Enteritis haemorrhagica, Tonsillitis, Pharyngitis.

Therapie: An zwei Tagen erhielt der Hund je 2.0 Cebion subcutan. Am dritten Tag ließ der Stuhl kein Blut mehr erkennen.

Fall 28.

Dänische Dogge, ml., 1 Jahr alt, Tagb.-Nr. 862.

Vorbericht: Wurde mit Juckreiz am Hinterfuß eingeliefert.

Klin. Befund: T. 38.3, P. 105, A. 21.

Patient macht einen munteren Eindruck. Sein Nährzustand ist gut, die Lidbindehäute sind etwas gerötet. Das vorgesetzte Futter wird aufgenommen. Der Harn ist von hellroter Farbe, mit mehreren Blutgerinnseln und Schleimfäden durchsetzt, alkalisch, spez. Gew. beträgt 1015; sehr viel Eiweiß und Blutbestandteile werden chemisch ermittelt. Mikr. Befund: Sediment besteht aus blutig-gallertiger Flocke. Am andern Tag wurden zahlreich Erythrozyten und Tripelphosphat ermittelt.

Diagnose: Cystitis haemorrhagica, Ekzema erythematosum et madidans.

Therapie: Dem Tier wurden täglich 2.0 Cebion subcutan verabreicht. Am zweiten Tag war der Harn bereits hellbraun, trüb. Am fünften Tag hatte der Harn strohgelbe Farbe, Eiweiß wurde in Spuren ermittelt, die Benzidinprobe verlief negativ. Der Patient konnte nach Abheilung des Ekzems gesund entlassen werden.

Fall 29.

Pekingese, braunweiß, ml., 4 Jahre alt, Tgb.-Nr. 898.

Vorbericht: Hat blutigen Durchfall, Erbrechen; Verdacht auf Vergiftung.

Klin. Befund: T. 39.0, P. 160, A. 28.
Patient zeigt sich sehr apathisch, der Ernährungszustand läßt zu wünschen übrig. Die Schleimhäute sind schmutzig rot. Das Tier hat nicht erbrochen. Der Appetit ist aufgehoben. Es wird blutiger Durchfall festgestellt. Die Aftergegend ist mit übelriechendem Kot beschmutzt.

Diagnose: Gastro-Enteritis haemorrhagica.

Therapie: Am ersten Tag wurden 2.0 Cebion subcutan und Adsorgan per os gegeben, tags darauf erhielt das Tier nur 2.0 Cebion. Am dritten Tag war der Kot frei von blutigen Beimengungen; der noch bestehende Durchfall wurde mit Obstipantien weiterbehandelt. Das Tier war etwas munterer geworden. Drei Tage später, während welcher Zeit kein Cebion gegeben wurde, trat wieder blutiger Durchfall auf, der durch einmalige Gabe von 2.0 Cebion subcutan frei von blutigen Bestandteilen wurde.

Fall 30.

Deutscher Schäferhund, wbl., 5 Jahre alt, Tgb.-Nr. 883.

Vorbericht: Hat Haarausfall und Ausschlag am Rücken.

Vorbehandlung: Die ekzematösen Stellen wurden mit Kresolliniment eingerieben.

Klin. Befund: T. 38.9, P. 106, A. 22.
Allgemeinzustand und Ernährungslage sind gut. Die Lidbindehäute sind blaßrosa. Auf dem Rücken schuppiges Ekzem. Der Harn ist gelbbraun, trüb, alkalisch, spez. Gew. 1055, Eiweißprobe stark positiv, Benzidinprobe deutlich positiv. Mikr. Befund: Sehr viel Nierenzellen, massenhaft Tripelphosphat.

Diagnose: Nephritis hämorrhagica, Cystitis, Ekzema dorsi.

Therapie: Am ersten Tage wurden 2.0 Cebion intramuskulär eingespritzt. Am nächsten Tage erfolgte keine Behandlung, am dritten Tag war der Harn von goldgelber Farbe, die Benzidinprobe war negativ. Eine Cebiongabe war nicht mehr nötig.

Fall 31.

Deutscher Schäferhund, schwarzgelb, ml., 4 Monate alt, Tgb.-Nr. 841.

Vorbericht: Soll seit wenigen Tagen leichte Krämpfe haben, wurde poliklinisch auf Staupe (pektorale Form) vorbehandelt.

Klin. Befund: T. 39.7, P. 140, A. 30.
Der Allgemeinzustand des Patienten ist etwas bedrückt, der Nährzustand ist zufriedenstellend. Appetitgefühl ist unterdrückt. Es besteht eitriger Nasenausfluß. Das Tier ist leicht gereizt und hat blutigen, übelriechenden Durchfall.

Diagnose: Staupe (intestinale, pektorale und nervöse Form), Konjunktivitis purulenta.

Therapie: Patient bekam 2.0 Cebion subcutan und einen halben Eßlöffel voll Targesin. Am nächsten Tag war der Hund munterer und nahm mehr Nahrung zu sich. Der Kot war grau-schleimig und blutfrei. Innerhalb der nächsten Tage ließ sich der immer blutfreie, stinkende Durchfall nicht durch Obstipantien beseitigen und das Tier starb.

Fall 32.

Deutscher Schäferhund, ml., 9 Monate alt, Tgb.-Nr. 913.

Vorbericht: Hat blutigen Durchfall, Erbrechen und Husten.

Klin. Befund: T. 39.3, P. 96, A. 24.

Patient ist munter und befindet sich in mittelmäßigem Ernährungszustand, die Lidbindehäute zeigen sich blaßrosa. Das Bellen klingt heiser. Der Appetit ist gut, der Kot ist blutig und dünnbreiig.

Diagnose: Gastro-Enteritis haemorrhagica, Katarrh der oberen Luftwege.

Therapie: Nach Verabreichung von 1.0 Cebion subcutan war der Stuhl anderntags frei von blutigen Beimengungen und dickbreiig und blieb so in den nächsten Tagen.

Fall 33.

Foxterrier, dreifarbig, ml., 2 Jahre alt, Tgb.-Nr. 951.

Vorbericht: Erbrechen von Galle und blutiger Kotabsatz wurden beobachtet.

Klin. Befund: T. 38.5, P. 150, A. 30.

Das Tier befindet sich in gutem Allgemeinzustand und ist munter, sein Ernährungszustand ist mittelmäßig, die Schleimhäute sind blaßrosarot. Futteraufnahme ist ohne Bedenken. Erbrechen wurde nicht bemerkt. Der Stuhl ist blutig und von breiiger Konsistenz.

Diagnose: Gastro-Enteritis haemorrhagica.

Therapie: Patient erhielt in einmaliger Gabe 2.0 Cebion subcutan. Am nächsten Tag hatte der Kot hellbraune Farbe. Das Tier konnte dem Besitzer geheilt zurückgegeben werden.

Fall 34.

Deutscher Schäferhund, graugelb, ml., 2½ Jahre alt, Tgb.-Nr. 965.

Vorbericht: Seit einer Woche tierärztlich vorbehandelt auf Lungenentzündung, seit zwei Tagen Blutbrechen und schwarzer Durchfall.

Klin. Befund: T. 39.3, P. 115, A. 24.

Patient macht einen müden Eindruck. Ernährungszustand ist gut, Lidbindehäute sind schmutzig rot. Appetitgefühl ist ganz unterdrückt. Es besteht eitriger Nasenausfluß. Die Untersuchung der Lunge ergibt nichts Krankhaftes. Im Harn mittelmäßiger Gehalt an Eiweiß. Es besteht blutiger Durchfall.

Diagnose: Gastro-Enteritis haemorrhagica, Nephritis chron., Rhinitis.

Therapie: Zunächst wurden 2.0 Cebion subcutan und gleichzeitig 1 g Bismutum subgallicum gegeben. Am zweiten Tag waren die Faezes unverändert blutig, es wurden wieder 2.0 Cebion in derselben Weise verabfolgt. Tags darauf kein Kotabsatz, auch keine Behandlung. Am vierten Tag war der Kot dunkelgrau mit wenig Blut durchsetzt. Patient bekam nochmals 1.0 Cebion subcutan. In den nächsten Tagen bis zur Entlassung wurde kein Blut mehr im Kot gesehen.

Fall 35.

Dackel, kurzhaarig, braun, ml., 2 Jahre alt, Tgb.-Nr. 948.
Vorbericht: Hat Husten, Wunde am Hals.
Klin. Befund: T. 39.8, P. 154, A. 21.
Der Hund trauert sehr und ist niedergeschlagen. Der Ernährungszustand ist sehr schlecht, die Lidbindehäute sind zu blaß. Man findet verschärftes Vesikuläratmen. Patient frißt schon seit Tagen fast gar nichts. Leichter Schwächezustand der Nachhand. Der Kot ist dickbreeig und stark mit Blut durchsetzt.
Diagnose: Gastro-Enteritis haemorrhagica, Bronchopneumonie.
Therapie: Am ersten Tag wurden 1.0, am nächsten Tag 2.0 Cebion subcutan eingespritzt. Patient frißt weiterhin nichts, bekommt daher besonders krättige Nährstoffe zugeführt. Vom dritten Tag ab wurde blutfreier Kot abgesetzt. Die Temperatur war auf 38.7 gesunken. Das Tier erholte sich mehr und mehr.

Fall 36.

Drahthaariger Foxterrier, dreifarbig, ml., 15 Monate alt, Tgb.-Nr. 980.
Vorbericht: Müdigkeit, Erbrechen, blutiger Durchfall.
Klin. Befund: T. 39.0, P. 180, A. 24.
Patient erscheint wenig munter, der Ernährungszustand ist gut, die Konjunktiven sind blaßrosarot. Die Nahrungsaufnahme geht mittelmäßig vor sich. Die Tonsillen sind etwas gerötet. Es besteht blutiger Durchfall. Der Harn enthält viel Eiweiß und Galle.
Diagnose: Gastro-Enteritis haemorrhagica, Tonsillitis, Nephritis.
Therapie: Anfangs erhielt der Patient 1.0 Cebion intramuskulär, an den beiden nächsten Tagen 2.0 Cebion in derselben Weise, am 4. Tag wiederum 1.0. Kot war dunkelbraun. In den folgenden Tagen hatten die Entleerungen normale Farbe und Beschaffenheit.

Fall 37.

Deutscher Schäferhund, grau, wbl., etwa 5 Jahre alt, Tgb.-Nr. 1012.
Vorbericht: Hat blutigen Ausfluß aus der Scheide; setzt oft zum Urinieren an; hat vor 10 Wochen gewelpt.
Klin. Befund: T. 38.5, P. 135, A. 22.
Patient fühlt sich munter, Ernährungszustand ist gut, die Schleimhäute sind blaßrosa. Der Appetit ist in Ordnung. An der Gebärmutter kein krankhafter Befund. Der Harn ist dunkelrot, sehr trüb, alkalisch, spez. Gew. 1027, sehr viel Eiweiß und blutige Bestandteile enthaltend. Mikr. Befund: Sehr viel Nierenzellen, Erythrozyten und Leukozyten, viel Blasenepithelien.
Therapie: Patient bekam an zwei Tagen je 2.0 Cebion, an den drei nächsten Tagen jeweils 1.0 Cebion subcutan. Der Harn war daraufhin dunkelbraun; der übrige Befund war ähnlich dem obigen. Am sechsten Tage ergab die Benzidinprobe nur wenig Blutgehalt. Nun wurde die Cebionbehandlung für sechs Tage unterbrochen. Hierauf war der Harn wieder hellrot, das Allgemeinbefinden zeigte sich immer unverändert gut. Der Hund bekam nun 11 Tage lang täglich abwechslungsweise 1.0 Cebion bzw. 2.0 r, subcutan. Am letzten Tag ergab sich folgender Harnbefund:

Orangefarben, trüb, alkalisch, viel Nierenzellen und Leukozyten, Gehalt an Eiweiß und Blutbestandteilen mittel. Blasenepithelien vereinzelt. Der Allgemeinbefund war immer gut. Der Patient wurde als gebessert vom Besitzer abgeholt.

Fall 38.

Dachshund, langhaarig, braun, ml., 7 Monate alt, Tgb.-Nr. 1011.

Vorbericht: Hat seit einigen Tagen blutigen Durchfall, Erbrechen, Augenausfluß, Husten.

Klin. Befund: T. 38.8, P. 110, A. 26.
Das Allgemeinbefinden ist deutlich herabgesetzt, der Nährzustand ist sehr gut, die Konjunktiven erscheinen verwaschen. An beiden Seiten läßt sich verschärftes bronchiales Atmen vernehmen. Der Hund leidet an eitrigem Augenausfluß. Aus der Nase kommt serös-schleimiges Sekret. Der Appetit ist mittelmäßig. Kot blutig, schleimig.

Diagnose: Staupe (intestinale und pektorale Form), Conjunktivitis purulenta.

Therapie: Nach Verabreichung von 2.0 Cebion intramuskulär war der Kot am nächsten und übernächsten Tag frei von blutigen Beimengungen. Linksseitig ist Corneatrübung eingetreten.

Fall 39.

Scotchterrier, schwarz, ml., 2 Jahre alt, Tgb.-Nr. 1041.

Vorbericht: Hat blutigen Harn, kann nicht laufen.

Klin. Befund: T. 37.9, P. 150, A. 20.
Patient macht einen matten Allgemeineindruck. Der Nährzustand ist gut, die Lidbindehäute sind blaßrosarot. Der Gang ist etwas steif in der Hinterhand. Die Futteraufnahme erfolgt mittelmäßig. Der Harn ist hellrot, sauer und enthält sehr viel Eiweiß und Blutbestandteile. Mikr. Befund: Viel Erythrozyten, wenig Leukozyten und Nierenzellen.

Diagnose: Nephritis hämorrhagica.

Therapie: Patient bekam an den ersten drei Tagen jeweils 2.0 Cebion subcutan, dann wurde zwei Tage lang je 1.0 Cebion verabfolgt. Der Harn war hierauf hellbraun; im übrigen etwa gleicher Befund wie oben. Patient bekam nochmals 2.0 Cebion subcutan. Am siebenten Tag war die Harnfarbe goldgelb, Benzidinprobe war negativ. Patient konnte geheilt entlassen werden.

Fall 40.

Paddlingtonterrier, wbl., 4 Monate alt, Tgb.-Nr. 1050.

Vorbericht: Erbrechen und Durchfall.

Vorbehandlung: War zuerst wegen Mandelentzündung in poliklinischer Behandlung. Der blutige Durchfall wurde anfangs mit Targesin und Adsorgan ohne Erfolg behandelt.

Klin. Befund: T. 39.0, P. 130, A. 34.
Die Haltung des Patienten ist müde. Der Ernährungszustand ist schlecht, die Lidbindehäute zeigen sich blaß. Appetit ist mäßig. Hund hat blutigen Durchfall.

Diagnose: Gastro-Enteritis haemorrhagica, Tonsillitis.

Therapie: Nachdem an zwei Tagen je 1.0 Cebion subcutan gegeben waren, war in der Folge der Stuhl frei von Blutbestandteilen.

Fall 41.

Schäferhundbastard, graubraun, ml., 4 Monate alt, Tgb.-Nr. 1056.

Vorbericht: Hat Husten und Durchfall.

Vorbehandlung: Gegen den Durchfall wurde einige Tage Targesin gegeben. Die Körpertemperatur verlief zwischen 39.6 und 40.1.

Klin. Befund: T. 39.9, P. 134, A. 32.
Patient macht einen matten, müden und schlappen Eindruck, der Nährzustand ist mittelmäßig, die Lidbindehäute sind verwaschen rot. Die Atmung des Hundes ist erschwert. Sein Appetit ist mittelmäßig. Der Kot ist blutig, dickbreiig.

Diagnose: Gastro-Enteritis haemorrhagica, Bronchitis chronica.

Therapie: Es wurde dem Tier an zwei Tagen je 1.0 Cebion subcutan eingespritzt. Am dritten Tag war der Stuhl frei von Blut und leicht geformt.

Fall 42.

Foxterrier, dreifarbig, ml., 1 Jahr alt, Tgb.-Nr. 1094.

Vorbericht: Hat blutigen Durchfall, Inappetenz.

Klin. Befund: T. 39.6, P. 135, A. 25.
Allgemeinzustand des Tieres und Nährzustand sind gut. Die Lidbindehäute leicht gerötet. Appetit auf etwas Fleisch ist vorhanden. Der Kot ist dünnflüssig und stark blutig.

Diagnose: Gastro-Enteritis haemorrhagica.

Therapie: Patient bekam auf einmal 2.0 Cebion subcutan, am nächsten Tag waren die Entleerungen frei von blutigen Bestandteilen und dünnbreiig. Die weitere Behandlung des einfachen Durchfalls geschah mit Bismutum subgallicum. Am dritten Tag wurde das Tier geheilt entlassen.

Fall 43.

Kuvacz, ml., 14 Monate alt, Tgb.-Nr. 1173.

Vorbericht: Hat Blutung aus der Harnröhre.

Klin. Befund: T. 39.2, P. 160, A. 35.
Der Patient fühlt sich matt und liegt im Zwinger immer lang ausgestreckt. Ernährungszustand ist mittelmäßig. Die Lidbindehäute sind lebhaft gerötet. Die Pulszahl ist stark erhöht. Der Hund frißt nur etwas Fleisch. Harnbefund: Schwarzrote Farbe, amphoter, spez. Gew. 1031, sehr viel Eiweiß und Blut, Galle in Spuren. Mikr. Befund: Massenhaft Erythrozyten, wenig Leukozyten und Plattenepithelien, vereinzelt Tripelphosphat, ziemlich Bakterien.

Diagnose: Nephritis haemorrhagica, Cystitis.

Therapie: In den ersten vier Tagen bekam der Patient je 2.0 Cebion intramuskulär, daneben Spülung der Harnblase mit einer Targesin- (2 %) Adrenalin (0.005 %) -Lösung. Die Farbe des Harns besserte sich bis zur orangeroten Tönung. Die Benzidinprobe ergab bedeutend weniger Blutbestandteile als zu Beginn der Behandlung. Am fünften und sechsten Tag war der Harn goldgelb, trüb; an diesen beiden Tagen wurde je 1.0 Cebion intramuskulär verabreicht. Der mäßige Appetit in den letzten Tagen wurde immer schlechter. Die hohe Pulszahl ist ungefähr gleich geblieben. Am siebenten Tag war der Harn zitronengelb und erstmals verlief die

Benzidinprobe negativ. In den nächsten Tagen beobachtete ich denselben günstigen Harnbefund. Das Tier war deutlich magerer geworden, bis schließlich der Appetit sich doch wieder besserte.

Fall 44.

Boxer, gestromt, mit weißer Brust, wbl., etwa 2 Jahre alt, Tgb.-Nr. 1124.
Vorbericht: Wurde mit der Bahn verschickt und konnte bei der Ankunft nicht mehr stehen.
Klin. Befund: T. 38.7, P. 104, A. 28.
Patient ist ziemlich munter, Ernährungszustand gut, die Konjunktiven sind zu blaß. Der Hund hat das Futter versagt. Die Hinterhand ist ganz gelähmt und unempfindlich gegen Nadelstiche. Der Stuhl ist blutig, dickbreiig. Im Harn wurden Spuren Eiweiß festgestellt.
Diagnose: Gastro-Enteritis haemorrhagica, Parese der Nachhand.
Therapie: Nach Einspritzung von zweimal 1.0 Cebion subcutan ließ der Kot am dritten Tag nichts mehr an Blut erkennen, ebensowenig in den nächsten zwei Tagen. Die Parese wurde energisch mit den zur Verfügung stehenden Mitteln behandelt.

Fall 45.

Dackel, langhaarig, braunrot, wbl., 4 Jahre alt, Tgb.-Nr. 1148.
Vorbericht: Hat blutigen Durchfall, ist hinten gelähmt.
Klin. Befund: T. 39.5, P. 135, A. 26.
Das Allgemeinbefinden des Tieres ist etwas bedrückt, Nährzustand zu fett, die Lidbindehäute sind etwas blaß. Es besteht leichter Brechreiz. Der Patient hat keine Nahrung zu sich genommen und hat blutigen Durchfall. Die Aftergegend ist mit übelriechendem Kot beschmutzt. Die Hinterhand ist gelähmt.
Diagnose: Gastro-Enteritis haemorrhagica, Parese der Nachhand.
Therapie: Patient bekam in zwei Tagen je 1.0 Cebion subcutan; darauf hatte der Kot normale Farbe. Blutspuren wurden nicht mehr nachgewiesen. Am nächsten Tag starb der Patient.

Fall 46.

Deutsches Kurzhaar, braun, ml., 9 Jahre alt, Tgb.-Nr. 251.
Vorbericht: Schlechter Allgemeinzustand.
Klin. Befund: T. 38.8, P. 120, A. 36.
Der Allgemeinzustand des Patienten ist sehr schlecht und gedrückt, der Nährzustand ist befriedigend, die Konjunktiven sind leicht gelb verfärbt. Der Appetit liegt ganz darnieder. Es besteht blutiger Durchfall. Im Harn findet sich mäßig Eiweiß, die Benzidinprobe ergibt geringgradiges Vorhandensein von Blut.
Diagnose: Gastro-Enteritis haemorrhagica, Nephritis.
Therapie: An den ersten beiden Tagen wurde jeweils 1.0 Cebion subcutan gegeben; der blutige Durchfall vom ersten und zweiten Tag konnte nicht weiter verfolgt werden, da das Tier schon am dritten Tag einging.
Sektionsbefund: Prostatahyperthrophie mit Abszedierung, Cystitis chronica, Nierenabszesse, Glomerulonephritis; der Darminhalt war nicht blutig.

Fall 47.

Deutscher Schäferhund, graugelb, ml., 6 Jahre alt, Tgb.-Nr. 346.

Vorbericht: Seit Monaten Husten, neuerdings starke Hustenanfälle, Mattigkeit.

Vorbehandlung: In der Klinik einige Tage auf Ekzem und Bronchitis behandelt worden.

Klin. Befund: T. 38.2, P. 96, A. 24.
Patient erscheint recht matt und müde, befindet sich in mittelmäßigem Nährzustand. Die Lidbindehäute sind blaßrosarot. Der Hund hat rote Pusteln an den Innenschenkeln. Appetit ist gut; viel Durst. Der Harn ist schwarzbraun, trüb, sauer, spez. Gew. 1035, reichlich Eiweiß und Blutbestandteile enthaltend. Mikr. Befund: Sehr viel Nierenzellen, viel Erythrozyten und Leukozyten.

Diagnose: Nephritis haemorrhagica, Bronchitis, Ekzema pustulosum.

Therapie: Patient bekam täglich 1.0 Cebion subcutan. Am sechsten Tag war der Harn orangerot, zwei Tage später war die Farbe dunkelgelb mit geringgradig positiver Benzidinprobe. Nach weiteren zwei Tagen an denen je 1.0 Clauden subcutan verabreicht wurde, war der Harn zitronengelb, trüb, alkalisch, Eiweiß in geringen Mengen; die Benzidinprobe wies kein Blut mehr nach.

Fall 48.

Pekingese, braunrot, ml., 14 Jahre alt, Tgb.-Nr. 336.

Vorbericht: Hat Anfälle von Atemnot und blutigen Kot.

Klin. Befund: T. 37.8, P. 132, A. 18.
Der Patient macht einen matten, benommenen Eindruck. Der Nährzustand ist gut, die Lidbindehäute sind etwas blaß. Die Atmung ist angestrengt und erfolgt unter starken Geräuschen. Es besteht seröser Nasenausfluß. Der Appetit ist schlecht, der Kot schleimig-blutig. Im Harn wenig Eiweiß.

Diagnose: Gastro-Enteritis haemorrhagica, Bronchitis.

Therapie: Außer der symptomatischen Behandlung erhielt der Patient an zwei Tagen je 1.0 Cebion subcutan, in welcher Zeit der Kot noch mit Blut durchsetzt war. Am dritten Tag war der Kot frei von Blut, schleimig-gelb und leicht geformt, so daß eine weitere Cebiongabe nicht mehr notwendig war.

———

Bezüglich der Behandlungs- und Wirkungsweise bei den einzelnen Patienten habe ich in der nachstehenden Uebersicht folgende Gruppen unterschieden:

a) Patienten, bei denen nach Behandlung mit Vitamin C Heilung eintrat: +;

b) Patienten, bei denen lediglich eine Besserung sich einstellte: (+);

c) Patienten, bei denen Vitamin C gleichzeitig mit anderen blutstillenden Mitteln mit Erfolg angewendet wurde: +0;

d) Patienten, die während des Versuches starben und deswegen nur kurze Zeit behandelt werden konnten: ?.

Fall	Alter	Befund	Therapie tgl. Dosis Cebion	nach wieviel ccm Cebion insgesamt kein Erfolg	Besserung	Heilung	Ergebnis
1	6 J.	G.-E. haem., Nephritis	2.0 bzw. 1.0	—	—	4.0	+
2	4 J.	Nephr. haem.	2.0 bzw. 1.0	—	—	17.0	+
3	10 J.	G.-E. haem., Nephr. chron.	1.0	—	—	2.0	+
4	3 J.	G.-E. haem., Nephritis, Struma	1.0	—	—	2.0	+
5	10 J.	G.-E. haem., Stomatitis	2.0 bzw. 1.0	—	—	3.0	+
6	18 M.	G.-E. haem.	1.0	—	—	2.0	+
7	9 J.	G.-E. haem., Bronchitis, Nephr. chron.	2.0	—	—	2.0	+
8	6 J.	G.-E. haem., Nephritis, Cystitis, Pruritus	3 Tabl.	—	—	6.0	+
9	20 M.	G.-E. haem., Nephritis	2.0	—	—	2.0	+
10	5 J.	G.-E. haem.	1.0	—	—	2.0	+
11	5 J.	Nephr. haem., Cystitis, Struma	1.0	4.0	—	—	?
12	3 J.	Nephr. haem., Prostatahypertr.	1.0	—	4.0	—	(+)
13	2 J.	G.-E. haem.,	2 Tabl.	—	—	4.0	+
14	3½ J.	G.-E. haem.	2.0	2.0	—	—	?
15	3 J.	Nephr. haem., Anasarka, Ekzema dorsi	2.0	—	—	4.0	+
16	2 J.	G.-E. haem.	2.0	—	—	6.0	+
17	3½ J.	G.-E. haem., (Stuttg. Hundeseuche)	2.0 bzw. 1.0	13.0	—	—	?
18	6 M.	G.-E. haem., Pharyngitis	1.0	—	—	1.0	+
19	4 J.	G.-E. haem., Stomatitis, Tonsillitis	1.0	—	—	3.0	+
20	4½ J.	G.-E. haem., Nephr. chron.	2.0	—	—	4.0	+

Fall	Alter	Befund	Therapie tgl. Dosis Cebion	nach wieviel ccm Cebion insgesamt kein Erfolg	Besserung	Heilung	Ergebnis
21	9 M.	G.-E. haem., Otitis, Ekzema dorsi	2.0 bzw. 1.0	—	—	4.0	+
22	10 J.	G.-E. haem., (Stuttg. Hundeseuche)	2.0	8.0	—	—	?
23	6 M.	G.-E. haem., Rachitis, Gonitis	2.0 bzw. 1.0	—	—	3.0	+
24	2½ J.	G.-E. haem.	1.0	—	—	1.0	+
25	6 J.	G.-E. haem.	1.0	—	—	2.0	+
26	14 J.	Rhinitis haem., Bronchitis, Nephr. chron.	2.0 bzw. 1.0	—	—	5.0	+
27	3 J.	G.-E. haem., Tonsillitis, Pharyngitis	1.0	—	—	2.0	+
28	1 J.	Cystitis haem., Ekz. eryth. et madidans	2.0	—	—	8.0	+
29	4 J.	G.-E. haem.	2.0	—	—	6.0	+
30	5 J.	Nephr. haem., Cystitis, Ekzema dorsi	2.0	—	—	2.0	+
31	4 M.	Staupe (intest. u. pektorale Form)	2.0	—	—	2.0	+0
32	9 M.	G.-E. haem., Katarrh der ob. Luftwege	1.0	—	—	1.0	+
33	2 J.	G.-E. haem.	2.0	—	—	2.0	+
34	2½ J.	G.-E. haem., Nephr. chron., Rhinitis	2.0	—	—	5.0	+
35	2 J.	G.-E. haem., Bronchopneum.	2.0 bzw. 1.0	—	—	3.0	+
36	15 M.	G.-E. haem., Nephritis, Tonsillitis	2.0 bzw. 1.0	—	—	6.0	+
37	5 J.	Nephritis haem., Cystitis, Ekzema dorsi	2.0 bzw. 1.0	—	22.0	—	(+)

Fall	Alter	Befund	Therapie tgl. Dosis Cebion	nach wieviel ccm Cebion insgesamt kein Erfolg	Besserung	Heilung	Ergebnis
38	7 M.	Staupe (intestin. u. pektor. Form), Conjunktivitis purulenta	2.0	—	–	2.0	+
39	2 J.	Nephr. haem.	2.0 bzw. 1.0	—	—	10.0	+
40	4 M.	G.-E. haem., Tonsillitis	1.0	—	—	2.0	+
41	4 M.	G.-E. haem., Bronchitis	1.0	—	—	2.0	+
42	1 J.	G.-E. haem.	2.0	—	—	2.0	+
43	14 M.	Nephr., Cyst. haemorrhagica	2.0 bzw. 1.0	—	—	10.0	+0
44	2 J.	G.-E. haem., Parese der Hinterhand	1.0	—	—	2.0	+
45	4 J.	G.-E. haem., Parese	1.0	—	—	2.0	+
46	9 J.	G.-E. haem., Nephritis	1.0	3.0	—	—	?
47	6 J.	Nephr. haem., Bronchitis, Ekzem. pust.	1.0	—	—	9.0	+0
48	14 J.	G.-E. haem., Bronchitis	1.0	–	—	2.0	+

Schlußbesprechung.

Nach Würdigung der aufgeführten Versuche kann ich feststellen, daß Vitamin C bei Blutungen der Harnwege und des Magen-Darmkanals gute blutstillende Eigenschaften gezeigt hat. Bei den haemorrhagischen Entzündungen der Verdauungswege sah ich in 33 von 37 zur Behandlung gekommenen Fällen — also in 89 % — den Erfolg besonders rasch eintreten; die Faezes waren meist nach ein- bis zweitägiger Gabe von je 1,0 beziehungsweise 2,0 Cebion blutfrei. Die übrigen vier Fälle können bei der Gesamtbeurteilung nicht in Rechnung gesetzt werden, da die Patienten bereits während der Behandlung an ihrer schweren Allgemeinerkrankung gestorben waren. Blutige Durchfälle, die durch die Vitamin C-Behandlung frei von blutigen Beimengungen geworden waren, wurden gegebenenfalls mit bewährten Obstipantien weiterbehandelt.

Außerdem hatte ich Gelegenheit, 10 Hunde mit zum Teil sehr schweren Affektionen der Harnwege zu behandeln, bei denen der Urin von schwarzroter Farbe war oder gar wie reines Blut aussah. Dabei war eine Behandlungszeit von 1—2 Wochen notwendig. Der anfangs hellrote beziehungsweise schwarzrote Harn nahm spätestens am dritten Tag hellere bis orangerote Farbe an; die weitere Aufhellung und schließlich vollkommene Befreiung von Blutbeimengungen ging etwas langsamer, aber doch sichtbar vor sich. In fünf Fällen, in denen nach Abschluß der Behandlung mit Cebion die Benzidinprobe schließlich negativ war, hat sich die Behandlung der Blutungen mit Vitamin C gut bewährt. In weiteren zwei Fällen war nur eine deutliche Besserung zu erzielen; im Fall 12 vielleicht deshalb, weil der Patient vom Besitzer vorzeitig abgeholt wurde. Im Fall 11 kann wegen Todes des Patienten schon am vierten Tag nichts Endgültiges ausgesagt werden. In zwei weiteren geheilten Fällen waren die Blutungen der Harnwege gleichzeitig noch mit anderen Mitteln bekämpft worden.

Zusammenfassung.

Die Behandlung der an haemorrhagischer Entzündung der Harnwege und des Magen-Darmkanals leidenden Hunde mit reinem Vitamin C, das in dem Präparat Cebion der Firma E. Merck in Darmstadt in neutralisierter Form vorliegt, hatte folgendes Ergebnis:

1. Die Behandlung mit Vitamin C war in 81 % aller Fälle von Erfolg begleitet, in zwei Fällen konnte eine weitgehende Besserung erzielt werden. Zwei weitere Fälle wurden durch Vitamin C in Verbindung mit anderen Mitteln geheilt. Vier Fälle, bei denen während der Behandlung der Tod eintrat, können nicht endgültig beurteilt werden.

2. Die Heilung wurde durch Tagesdosen von 1—2 ccm Cebion erzielt. Die subcutane oder intramuskuläre Darreichung ist der peroralen vorzuziehen, da das Vitamin C im Darmkanal schon vor seiner Resorption zerstört werden kann.
3. Die Blutungen bei haemorrhagischer Gastro-Enteritis kamen gewöhnlich nach zwei Tagen zum Stillstand. Bei haemorrhagischer Entzündung der Harnwege nahm die Heilung in der Regel mehrere Tage in Anspruch.
4. Mit dem Verschwinden des Blutes bei blutigen Durchfällen nahm gewöhnlich der Kot auch eine dickbreiige Beschaffenheit ohne Anwendung irgendwelcher Stopfmittel an.
5. Der Erfolg bei den geheilten haemorrhagischen Entzündungen der Harnwege war so groß, daß die Benzidinprobe in solchen Fällen keinerlei blutige Bestandteile mehr im Harn nachweisen konnte.
6. Ein klares negatives Ergebnis trat in keinem Falle in Erscheinung.
7. Schädliche Nebenwirkungen allgemeiner Natur oder örtliche Reizerscheinungen wurden nicht beobachtet.
8. In den meisten Fällen besserte sich gleichzeitig das gedrückte Allgemeinbefinden, womit vielfach auch eine Besserung des Appetits verbunden war.

Am Schlusse meiner Arbeit sei es mir gestattet, Herrn o.ö. Professor Dr. J. Nörr, unter dessen Leitung die Arbeit ausgeführt wurde, für sein stets freundliches Entgegenkommen meinen besten Dank auszusprechen.

Schrifttum.

1. BAUKE: Münchn. medizin. Wochenschrift 1934, Nr. 32, S. 1240.
2. BOEGER: Münchn. med. W'schrift 1935, Nr. 31, S. 1262.
3. BOEGER u. MARTIN: Münchn. med. W'schrift 1935, Nr. 23, S. 899.
4. BOEGER u. SCHROEDER: Klin. W'schrift 1934, Nr. 23, S. 842.
5. BOEGER u. SCHROEDER: Münchn. med. W'schrift 1934, Nr. 35, S. 1335.
6. BRUGSCH: Deutsche med. W'schrift 1934, Nr. 32, S. 1212.
7. COTTI u. LARIZZA: Klin. W'schrift 1936, Nr. 7.
8. ENGELKES: Nederlandsch Tijdschrift voor Geneeskunde 1935, 1, Nr. 7, S. 679.
9. HASSELBACH: Fortschritte der Therapie 1935, H. 7, S. 407.
10. HETÉNYI: Klin. W'schrift 1935, Nr. 41, S. 1470.
11. HEUPKE: Jahreskurse f. ärztliche Fortbildung 1935, H. 3, S. 21.
12. HOFF: Deutsche Med. W'schrift 1936, Nr. 4.
13. JUNGHANS: Klin. W'schrift 1935, Nr. 25, S. 899.
14. KREITMAIR: Arch. f. exp. Path. u. Pharm. 1934, Bd. 176, H. 2/3.
15. LANDSIEDL: Wien. klin. W'schrift 1935, Nr. 4, S. 127.
16. SCHADE: Klin. W'schrift 1934, Nr. 2, S. 60.
17. SCHNEIDER u. WIDMANN: Klin. W'schrift 1935, Nr. 41, S. 1454.
18. SCHULZE: Tierärztliche Rundschau 1935, Nr. 31, S. 502.
19. SCHULTZER: Acta med. scand. 83, 1934.
20. SCHROEDER: Klin. W'schrift 1935, Nr. 14, S. 484.
21. SEDLACZEK: Med. Klin. 1935, Nr. 26, S. 848.

22. SEYDERHELM: Münch. med. W'schrift 1935, Nr. 37, S. 1509.

23. SEYDERHELM u. GREBE: „Vitamine und Blut", ref.: Med. Klin 1935, Nr. 14, S. 463.

24. STEPP: Münchn. med. W'schrift 1935, Nr. 31, S. 1261.

25. STEPP: Verh. deutsch. Ges. inn. Med. Wiesbaden 1934, S. 405.

26. STEPP, KÜHNAU u. SCHROEDER: „Die Vitamine u. ihre klin. Anwendung", 1936, Verlag Enke, Stuttgart.

27. STEPP u. SCHROEDER: Klin. W'schrift 1935, Nr. 5, S. 147.

28. v. SZENT-GYÖRGYI: Verh. deutsch. Ges. inn. Med. Wiesbaden 1934.

29. UMBER: Zeitschrift f. ärztl. Fortbildung 1935, Nr. 13, S. 392.

30. VOGT: Münchn. med. W'schrift 1935, Nr. 7, S. 263.

Lebenslauf.

Am 18. Februar 1913 wurde ich, Ludwig Büchs, als Sohn des Bauern und Viehhändlers Johann Büchs und dessen Ehefrau Rosamunde, geb. Balling, in Brendlorenzen Bez. A. Neustadt/S. (Ufr.) geboren. Nach vierjährigem Besuch der dortigen Volksschule trat ich in das humanistische Gymnasium zu Münnerstadt über, wo ich im Jahre 1932 das Reifezeugnis erhielt. Darauf widmete ich mich dem Studium der Tierheilkunde an der tierärztlichen Fakultät der Universität München, wo ich im Juni 1934 die Vorprüfung und im Sommersemester 1937 die tierärztliche Fachprüfung ablegte. Nach anschließender Ableistung meiner Wehrpflicht absolvierte ich am Schlacht- und Viehhof in München das vorgeschriebene Praktikum in der Fleischbeschau.